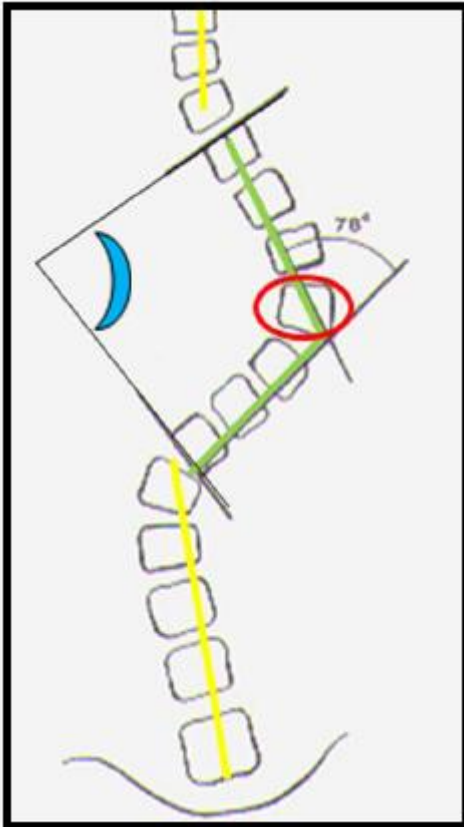


Ángulo de Cobb: ángulo formado por líneas paralelas a los platillos superior e inferior (patológico > 11°) (color azul).



## Tipos

Global

Focal: Medido en la zona de mayor deformidad

From:

<http://www.neurocirugiacontemporanea.com/> - **Neurocirugía Contemporánea**  
**ISSN 1988-2661**

Permanent link:

[http://www.neurocirugiacontemporanea.com/doku.php?id=angulo\\_de\\_cobb](http://www.neurocirugiacontemporanea.com/doku.php?id=angulo_de_cobb)

Last update: **2019/09/26 22:20**

