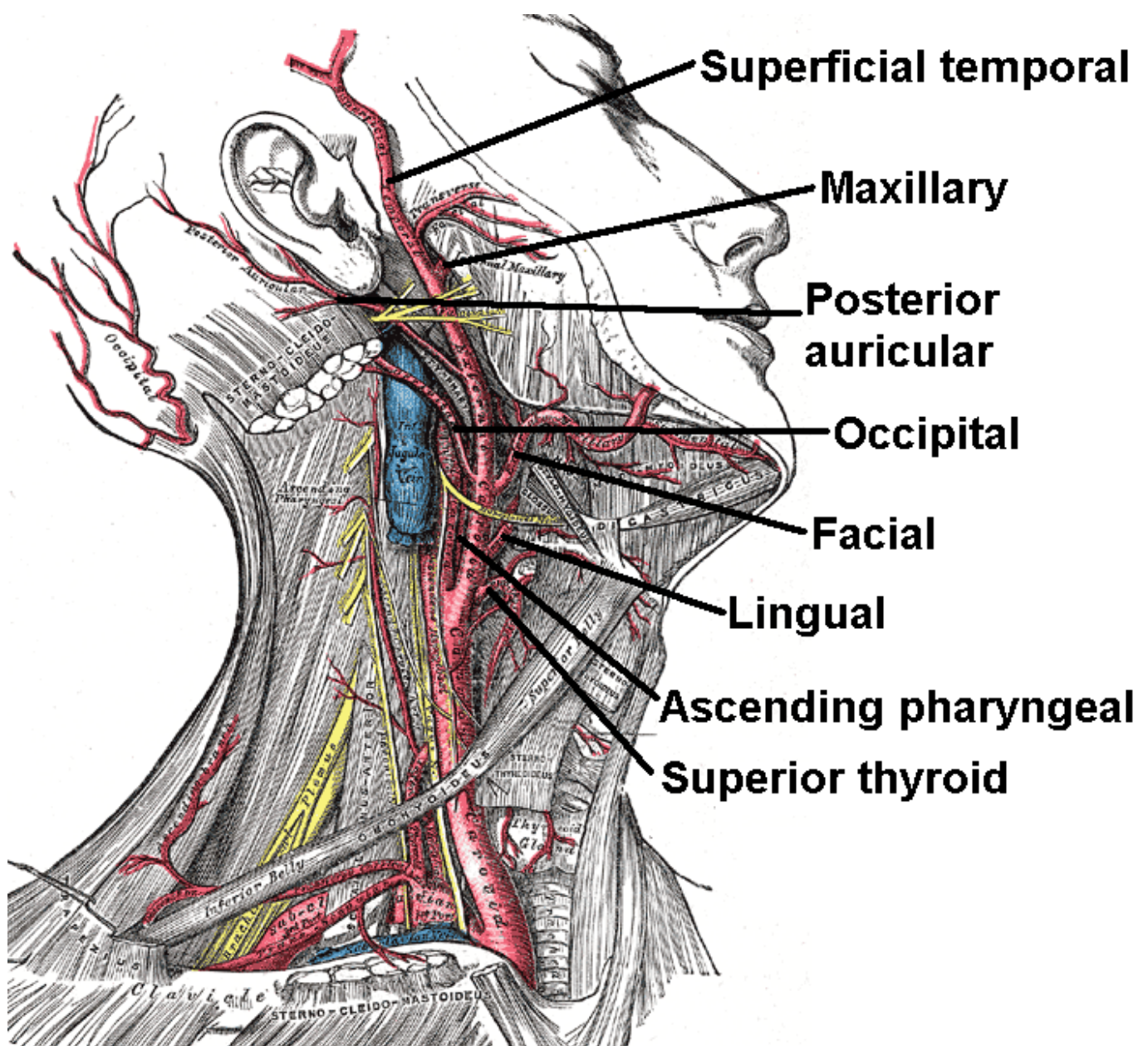


Atería carótida externa

Sinónimo: arteria carotis externa es una de las principales arterias de la cabeza y el cuello. Se origina en la arteria carótida común, cuando ésta se bifurca en carótida externa e interna. En el niño, es algo más pequeña que la carótida interna, pero, en el adulto, los dos vasos son de aproximadamente el mismo tamaño.

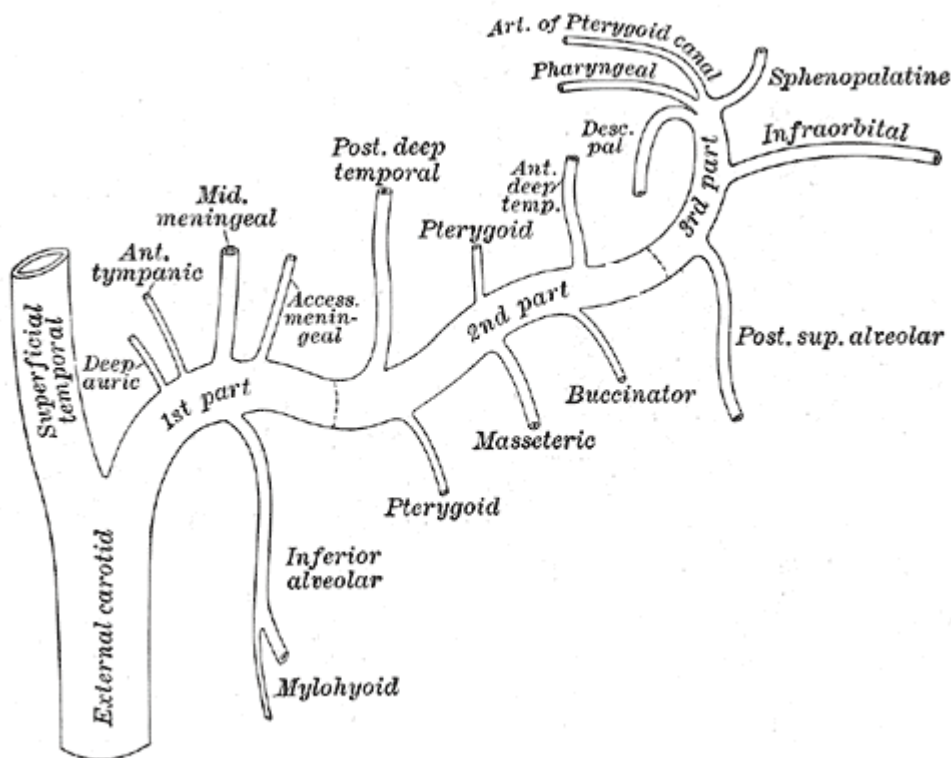
Emerge de la bifurcación carotídea (carótida común) en el borde superior del cartílago tiroides, a la altura de la cuarta vértebra cervical (C4). Continúa su trayecto y, tras emitir 6 ramas colaterales, se divide en dos ramas terminales: la arteria temporal superficial y la arteria maxilar (o maxilar interna, o mandibular interna).



En el trayecto de la arteria carótida externa se aprecian dos porciones:

- Primera porción, también denominada región carotídea superior, que comienza desde su origen en el borde superior del cartílago tiroides y se extiende hasta el cruce transversal del vientre posterior del músculo digástrico por delante de la arteria.

- Segunda porción, que comienza desde el vientre posterior del músculo digástrico, cruza los músculos estíleos, discurre muy próxima a la faringe y penetra un poco en la glándula parótida, donde se relaciona (está próxima) con la vena yugular interna y el nervio facial. Termina bifurcándose en dos ramas terminales, en el borde posterior del cuello del cóndilo de la mandíbula.



Ramas

Se ramifica en 6 ramas colaterales (arteria tiroidea superior, arteria lingual, arteria facial, arteria occipital, arteria auricular posterior y arteria faríngea superior, y 2 terminales (arteria temporal superficial y arteria maxilar interna).

Ramas colaterales

Las ramas colaterales de la arteria carótida externa durante su recorrido son seis (tres anteriores y tres posteriores):

Anteriores.

1. Arteria tiroidea superior, que se dirige oblicuamente hacia abajo y adelante.
2. Arteria lingual, que, por arriba de la tiroidea superior, se dirige hacia delante.
3. Arteria facial, que se dirige hacia delante.

Posteriores.

1. Arteria occipital, que se dirige hacia atrás.
2. Arteria auricular posterior, que se dirige hacia atrás.

3. **Arteria faríngea ascendente**, que discurre entre la faringe y la carótida interna.

Todas, excepto la auricular posterior, nacen visibles en el triángulo carotídeo.

Ramas terminales

Las ramas terminales son dos: la arteria temporal superficial y la arteria maxilar interna.

Relaciones

La arteria carótida externa está cubierta por la piel, la fascia superficial, el músculo platisma (tradicionalmente, musculocutáneo), la fascia profunda, y el margen anterior del músculo esternocleidomastoideo; se cruza con el nervio hipogloso, con las venas lingual, ranina, facial común y tiroideas superiores, así como con los músculos digástrico y estilohioideo; más arriba se hace más profunda hacia la sustancia de la glándula parótida, donde discurre por debajo del nervio facial y de la unión de las venas maxilar y temporal.

Mediales a ella son el hueso hioides, la pared de la faringe, el nervio laríngeo superior y una porción de la glándula parótida.

Lateral a ella, en la parte inferior de su trayecto, es la arteria carótida interna.

Posterior a ella, cerca de su origen, es el nervio laríngeo superior; y más arriba, se separa de la carótida interna por los nervios estilogloso, estilofaríngeo y glosofaríngeo, la rama faríngea del nervio vago y parte de la glándula parótida.

From:

<http://neurocirugiacontemporanea.com/> - **Neurocirugía Contemporánea**

Permanent link:

http://neurocirugiacontemporanea.com/doku.php?id=arteria_carotida_externa

Last update: **2019/09/26 22:31**

