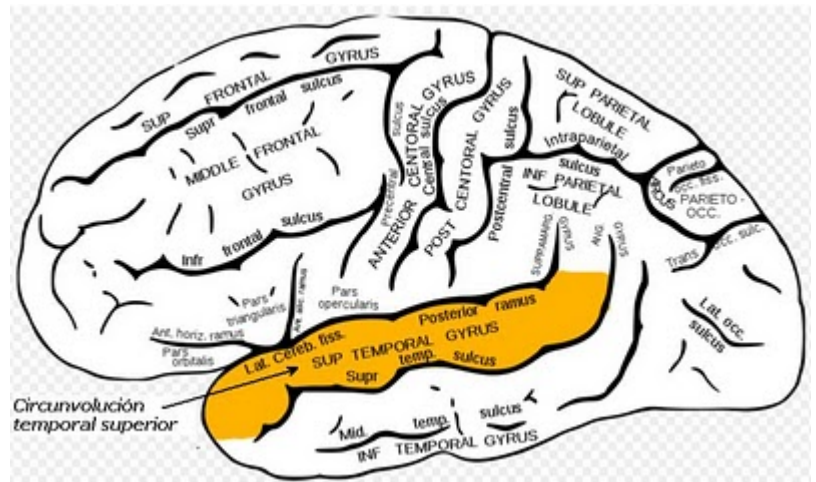


## Circunvolución cerebral

Se conoce como circunvolución y **giro** (TA: gyrus, pl. gyri, del griego *gýros*, «anillo» o «círculo») a cada una de las elevaciones tortuosas (convoluciones) de la superficie del **cerebro** producidas al plegarse la **corteza** sobre sí misma y separadas por las **cisuras** o **surcos**. Muchas de ellas son lo suficientemente constantes como para haber recibido nombres particulares.



Las que son demasiado inconstantes para llevar nombres específicos se denominan circunvoluciones anectantes, de tránsito o de paso.

Cada circunvolución controla la actividad del músculo esquelético que ocupa el lado opuesto del organismo.

Las diversas partes del organismo representadas en la circunvolución se disponen escalonadamente, es decir, de arriba abajo.

De ese modo, la porción superior de la circunvolución controla los movimientos de la extremidad inferior opuesta, mientras que la zona inferior de la circunvolución controla la cabeza y el cuello.

Algunas partes del organismo, como la mano y el rostro, están más representadas que otras, ya que poseen la capacidad para efectuar movimientos más complejos.

Las circunvoluciones que reciben un nombre específico son las siguientes:

### Circunvolución frontal superior

Circunvolución frontal media (segunda circunvolución frontal, TA: gyrus frontalis medius). Es aquella que se encuentra en el lóbulo frontal entre las cisuras superfrontal y subfrontal, y que se continúa con la circunvolución del lóbulo orbitario.

Circunvolución frontal inferior (tercera circunvolución frontal, circunvolución de Broca, TA: gyrus frontalis inferior). Está limitada por arriba por el surco frontal inferior, por detrás, por el surco prerrolándico; hacia abajo, por el borde inferior del hemisferio cerebral y la cisura de Silvio. Queda dividida por las ramas anterior y ascendente de la cisura de Silvio en tres porciones: orbitaria, triangular y opercular.

Circunvolución frontal interna (circunvolución marginal, circunvolución de Turner, TA: gyrus frontalis medialis). Se encuentra en la superficie interna o medial del lóbulo frontal del cerebro, separada de la circunvolución del cíngulo por la cisura del cíngulo. Se continúa, hacia arriba con la circunvolución frontal superior, y hacia abajo, con la circunvolución orbitaria interna.

Circunvolución prerrolándica, (circunvolución precentral, circunvolución frontal ascendente, cuarta circunvolución frontal, gyrus centralis anterior, TA: gyrus precentralis). Constituye el área motora

principal de la corteza cerebral. Se encuentra delante de la cisura de Rolando, de la que sigue la misma dirección.

Circunvolución temporal superior (TA: gyrus temporalis superior). Es la primera circunvolución temporal (perteneciente al lóbulo cerebral homónimo). Constituye el labio inferior de la cisura de Silvio y se continúa hacia atrás con la [circunvolución supramarginal](#).

Circunvolución temporal media (TA: gyrus temporalis medius). Segunda circunvolución temporal, comprendida entre los dos surcos temporales y que se continúa por detrás con el pliegue curvo.

Circunvolución temporal inferior (TA: gyrus temporalis inferior). Tercera circunvolución temporal; corresponde al borde lateral del hemisferio cerebral y se extiende por su cara inferior.

Circunvolución fusiforme (TA: gyrus occipitotemporalis medius). Se encuentra en la superficie inferior del hemisferio cerebral. Incluye a las circunvoluciones temporooccipital interna y externa.

Circunvolución temporooccipital interna (circunvolución subcolateral, TA: gyrus occipitotemporalis medialis). Es la porción interna de la circunvolución fusiforme, separada de la porción lateral (temporooccipital externa) por el surco temporooccipital interno o temporooccipital colateral y de la circunvolución del parahipocampo por el surco colateral.

Circunvolución temporooccipital externa (TA: gyrus occipitotemporalis lateralis). Porción externa de la circunvolución fusiforme, situada en la superficie inferior del hemisferio cerebral, separada de la circunvolución temporooccipital interna por el surco temporooccipital y que se continúa lateralmente con la circunvolución temporal inferior.

Circunvoluciones temporales transversas (TA: gyri temporales transversi). Son pliegues (de paso) temporoparietales profundos, que señalan el extremo posterior de la circunvolución temporal superior. Están situadas principalmente en la cisura de Silvio. La más notable, la circunvolución temporal transversa anterior o circunvolución de Heschl, corresponde al centro cortical de la audición.

Circunvoluciones occipitales. Forman el lóbulo occipital del cerebro. Hay tres: superior o primera, media e inferior.

Circunvolución del cíngulo, circunvolución callosa, circunvolución del cuerpo caloso, giro cingular, giro cingulado, gyrus cingulatus, gyrus fornicatus, (TA: gyrus cinguli). Circunvolución arcuada estrechamente relacionada (cercana) con la superficie del cuerpo caloso, del que está separada por el surco caloso.

Circunvolución del parahipocampo (circunvolución del hipocampo, gyrus hippocampi, TA: gyrus parahippocampalis). Se encuentra sobre la superficie inferior de cada hemisferio cerebral, situada entre el surco colateral y el surco del hipocampo. Su extremo, en forma de gancho, se denomina circunvolución uncinada.

[Giro lingual](#) (circunvolución infracalcarina, TA: gyrus lingualis). Porción posterior de la circunvolución temporooccipital interna, que forma el labio inferior de la cisura calcarina y, con la cuña, la corteza visual. Se continúa hacia delante con la circunvolución del parahipocampo.

Circunvolución central posterior (circunvolución parietal ascendente, circunvolución posrolándica, gyrus postcentralis, TA: gyrus centralis posterior). Se une a la circunvolución frontal ascendente.

Circunvolución supramarginal (TA: gyrus supramarginalis). Se encuentra en la parte inferior del lóbulo parietal (lóbulo parietal inferior) y describe una curva alrededor del extremo superior de la rama

posterior de la cisura de Silvio. Se continúa detrás de ella con la circunvolución temporal superior.1  
Circunvolución angular (giro angular, (TA: gyrus angularis). Porción posterior de una circunvolución entre la cisura infraparietal y la rama horizontal de la cisura de Silvio. La extensión hacia arriba de esta circunvolución recibe el nombre de circunvolución cuadrada.

Circunvoluciones insulares (gyri operati). Nombre de las pequeñas circunvoluciones que en número de cinco o seis forman el lóbulo de la ínsula o ínsula de Reil.

Circunvolución larga de la ínsula (TA: gyrus longus insulae). Es, como su nombre indica, una larga circunvolución, de orientación occipital, situada en la superficie de la ínsula.

Circunvoluciones cortas de la ínsula (circunvoluciones preinsulares, TA: gyri breves insulae). Son, también como su nombre indica, circunvoluciones cortas dispuestas ventralmente en la superficie de la ínsula.

Circunvolución dentada (fascia dentata hipocampi, TA: gyrus dentatus). Se corresponde con una banda aserrada de sustancia gris, por debajo del borde medial del hipocampo y en su profundidad. Es una arquicorteza (corteza primordial) que se desarrolla siguiendo el borde de la cisura del hipocampo y que consta de tres capas: molecular, glandular y polimórfica. La prolongación posterior y superior de esta circunvolución recibe el nombre de circunvolución fasciolada (fasciola cinerea, TA: gyrus fasciolaris), la cual forma un área de transición entre la circunvolución dentada y el indusium griseum.

Circunvolución recta (TA: gyrus rectus). Se encuentra en la cara orbitaria del lóbulo frontal del cerebro, entre la cisura olfativa y el borde medio.

Circunvolución olfatoria interna (circunvolución olfatoria interna de Retzius, área subcallosa).

Circunvoluciones olfatorias medial y lateral (TA: gyri olfactorii medialis et lateralis). Se corresponden con capas de sustancia gris que cubren las estrías olfatorias medial y lateral. Comprenden la circunvolución olfatoria lateral y la circunvolución olfatoria medial.

Circunvolución paraterminal (circunvolución subcallosa, circunvolución de Zuckerkandl, TA: gyrus paraterminalis). Situada en la superficie interna del cerebro, va desde el quiasma al pico del cuerpo calloso. Corresponde a una capa de sustancia gris de localización frontal y ventral con respecto a la rodilla del cuerpo calloso.

Circunvolución supracallosa (indusium griseum, TA: gyrus supercallosus).

Giros orbitarios (TA: gyri orbitales). Reciben ese nombre las diversas circunvoluciones irregulares situadas por fuera del surco olfatorio en la superficie orbitaria del lóbulo frontal del cerebro.

Circunvolución paracentral (lóbulo paracentral).

From:

<http://www.neurocirugiacontemporanea.com/> - **Neurocirugía Contemporánea**

Permanent link:

[http://www.neurocirugiacontemporanea.com/doku.php?id=circunvolucion\\_cerebral](http://www.neurocirugiacontemporanea.com/doku.php?id=circunvolucion_cerebral)

Last update: **2019/09/26 22:17**

