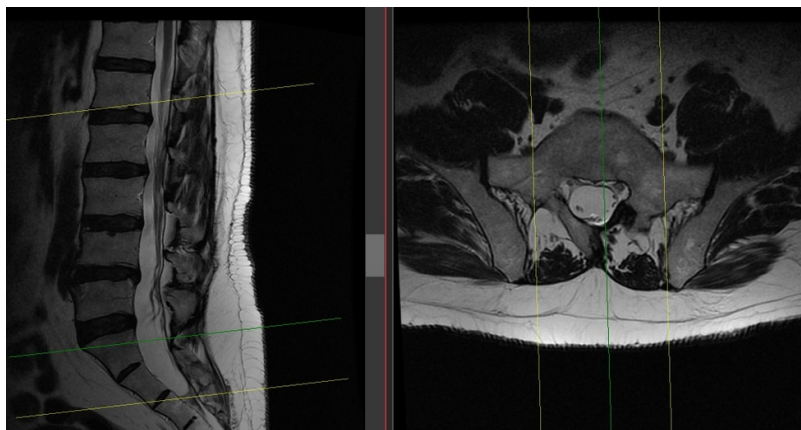


# Fibrolipoma del filum terminale

Fibrolipoma del [filum terminale](#), alteración que se puede asociar en ocasiones a [médula anclada](#) o síndrome del filum tenso.



[Médula anclada](#), [fibrolipoma del filum terminale](#). Impresiona existir alteración en la morfología de arco posterior [sacro](#) con defecto en la [lámina vertebral](#) izquierda de (al menos) S1. [Escoliosis](#) lumbar. Rectificación de la [lordosis](#) lumbar fisiológica. Cambios degenerativos osteodiscales en nivel L4-L5.

From:

<http://neurocirugiacontemporanea.com/> - **Neurocirugía Contemporánea**

Permanent link:

[http://neurocirugiacontemporanea.com/doku.php?id=fibrolipoma\\_del\\_filum\\_terminale](http://neurocirugiacontemporanea.com/doku.php?id=fibrolipoma_del_filum_terminale)

Last update: **2020/09/22 11:57**

