Neurocisticercosis

La cisticercosis es una infección provocada por larvas de la Taenia solium que se produce cuando el hombre se convierte accidentalmente en el huésped intermediario de dicho cestodo.

Cuando los cisticercos invaden el sistema nervioso condicionan una enfermedad pleomórfica denominada neurocisticercosís (NCC).

Epidemiología

Es la enfermedad parasitaria más frecuente del cerebro.

La neurocisticercosis es poco frecuente en Europa Occidental.

Representa un serio problema de salud pública, no sólo en países en desarrollo de América Latina, África y Asia, sino tambien en los Estados Unidos de América y en algunas naciones europeas. La incidencia de esta enfermedad en España había disminuido en las últimas décadas, debido al gran desarrollo sanitario y social. Por contra, en los últimos años, y sobre todo a expensas del cada vez mayor número de inmigrantes procedentes de países donde la enfermedad es endémica, la incidencia de esta enfermedad ha sufrido un más que acusado repunte.

Es una enfermedad de distribución universal, endémica en países de bajo nivel socioeconómico, en los que el cerdo es una fuente importante de alimentación.

Según la Organización Mundial de la Salud, se estima que existen en el mundo 50.000.000 de personas afectadas por el complejo teniasis/cisticercosis y que 50.000 morirán cada año.

La cisticercosis diseminada es una forma rara de la cisticercosis en el que los cisticercos estan diseminados por todo el cuerpo (Park y col., 2011).

Localización

Los cisticercos presentan una especial predisposición a afectar al SNC, aunque también se localizan en músculos, tejido subcutáneo y ojos.

Etiología

Huevos de la Taenia solium solitaria, que se encuentra en carne de cerdo cruda o poco cocida, que a través del intestino difunde por vía hematógena.

Clínica

La sintomatología depende del número, tamaño y localización de los quistes, aunque en la mayoría de las ocasiones son asintomáticos (80%).

Suelen tener un largo período asintomático, y puede debutar con una variedad de manifestaciones neurológicas, como déficit neurológicos focales y convulsiones. La manifestación clínica más frecuente son las crisis epilépticas (50-65%) que suelen ser tardías , seguida de cefalea (40%) y otros síntomas de hipertensión intracraneal.

Diagnóstico

Al viajar por la sangre y localizarse en los tejidos, las formas larvarias de T. solium estimulan al sistema inmune originando la producción de anticuerpos; por lo tanto, las pruebas serológicas detectan anticuerpos circulantes en sangre o líquido cefalorraquídeo (LCR); de los resultados que proporcione una serología se infiere que el paciente ha estado en contacto o no con antígenos específicos del parásito). Se ha demostrado que las pruebas inmunodiagnósticas en suero no detectan enfermedad sino exposición, ya que el parásito puede estar muerto al momento de la prueba por lo que su utilidad en estudios epidemiológicos es trascendental para detectar los focos de transmisión en donde se pueden aplicar las medidas de prevención y control. Por lo tanto, la serología surge como el método más práctico para estudiar la prevalencia de la cisticercosis. Dentro de las pruebas serológicas, que se han utilizado últimamente, tenemos la inmunoelectrotransferencia o inmunoblot (en inglés EITB) y el enzyme-linked immunoasorbent assay (ELISA), con una buena concordancia entre ambos métodos en los estudios de seroprevalencia.

Elisa-IgG en suero, fué utilizada en estos estudios epidemiológicos por tener una sensibilidad alrededor del 95% y una especificidad alrededor del 94%

Uno de los grandes aportes en el inmunodiagnóstico de la cisticercosis es el uso del metacéstode de Taenia crassiceps, como fuente alternativa de antígenos para sustituir efectivamente los del metacéstode de T. solium, ya que tiene similitud estructural, morfológica e inmunológica, obteniéndose antígenos altamente específicos y sensibles para detectar anticuerpos contra el cisticerco, con buenos resultados con ELISA, ofreciendo una sensibilidad del 86% y una especificidad del 100% en suero y en LCR, con la ventaja de obtenerse antígenos con facilidad por su rápida multiplicación en la cavidad peritoneal de ratones.

Diagnóstico

TAC y RM

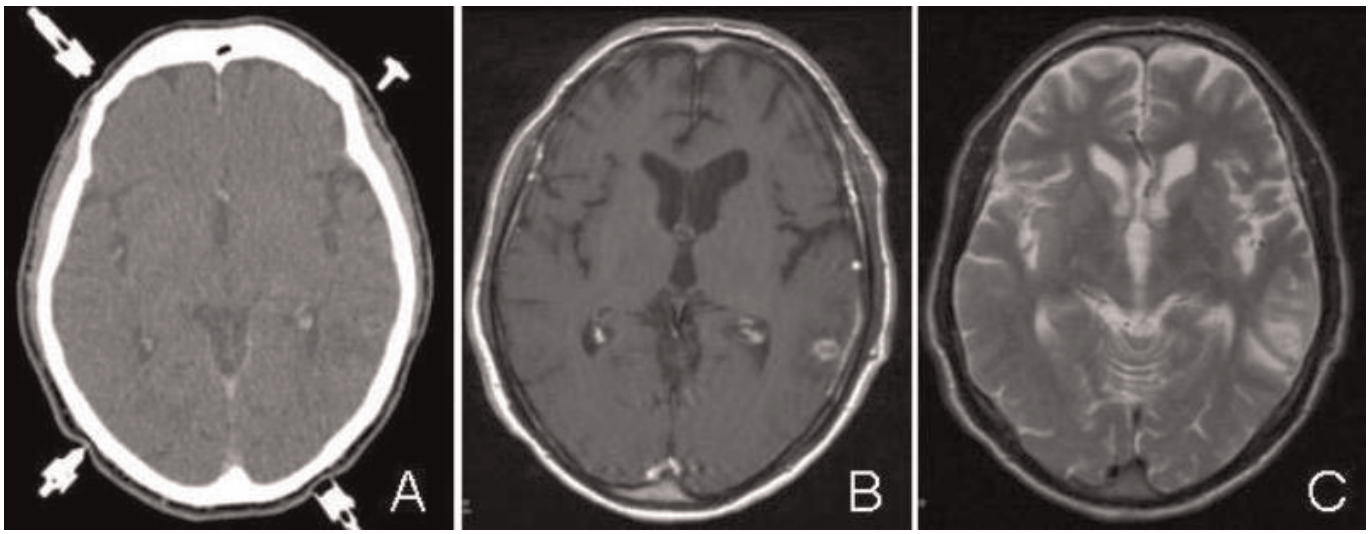

Las pruebas serológicas negativas no descartan la enfermedad y a menudo el diagnóstico definitivo es histológico mediante biopsia o extirpación.

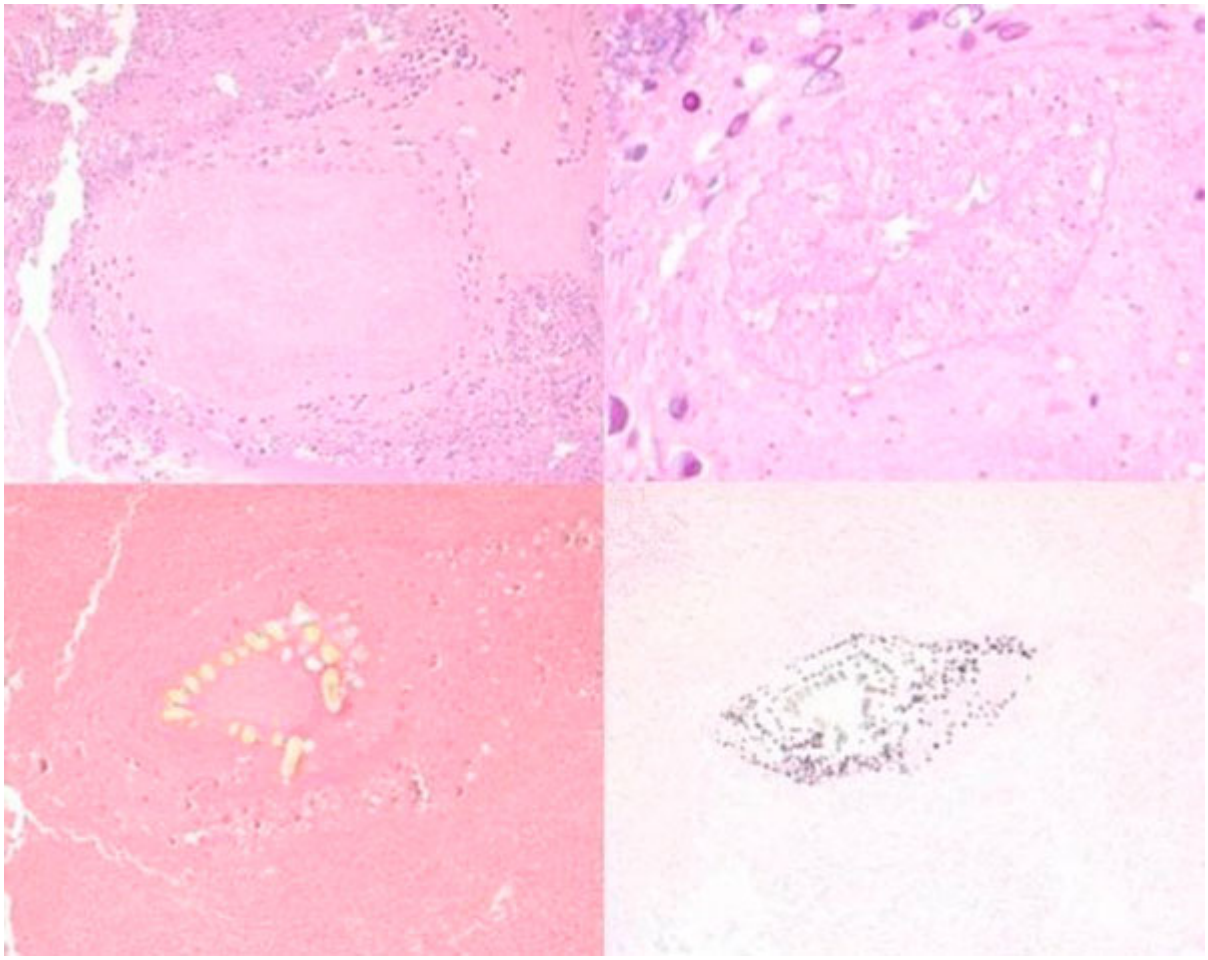

El escólex de una solitaria con cuatro ventosas es claramente visible, rodeado por un infiltrado inflamatorio granulomatoso , compuesto por numerosas células plasmáticas, linfocitos y granulocitos eosinófilos…

Diagnóstico diferencial

El diagnóstico diferencial de una lesión cerebral solitaria quística en TAC o RM incluye abscesos, tuberculosis, metástasis (Coulibaly y col., 2008), y glioblastoma.

En caso de lesiones múltiples también se deben descartar lesiones metastásicas (Choi y Choi, 2011).

Otras infecciones parasitarias del SNC y trastornos cerebrovasculares subagudos también se deben de considerar.

La espectroscopia por RM es útil para llegar a un diagnóstico definitivo (Tripathi y col., 2000).

Tratamiento

Albendazol 800 mg / día o Praziquantelen en combinación con Dexametasona 4 mg cada 8 horas durante 4 semanas. Tratamiento anticonvulsivante en caso de crisis comiciales.

La intervención quirúrgica puede ser necesaria en el contexto de la hipertensión intracraneal causada por hidrocefalia o quistes gigantes.

Prevención

Factores de riesgo

La concurrencia de los tres factores de riesgo como son: edad > de 40 años, contacto frecuente con cerdos y el consumo de carne de cerdo cruda o mal cocida en un mismo individuo, aumenta el riesgo de serología positiva, lo que a su vez aumenta el riesgo de cisticercosis, por lo que se sugiere realizar vigilancia epidemiológica de la población estudiada y control de los cerdos que ellos crían.

Bibliografía

Anon. 2009. Neurocysticercosis with a single brain lesion in Germany: a case report. Cases Journal 2: 8692. doi:10.1186/1757-1626-0002-0000008692.

Choi, H J, y S K Choi. 2011. Multiple Cystic Brain Metastases from Adenocarcinoma Mimicking Cysticercosis : Case Report. Clinical Neuroradiology (Abril 29). doi:10.1007/s00062-011-0074-5. http://www.ncbi.nlm.nih.gov/pubmed/21528368.

Coulibaly, B, G Gautier, S Fuentes, S Ranque, y C Bouvier. 2008. [Degenerating neurocysticercosis cysts: differential diagnosis with cerebral metastasis]. Revue Neurologique 164, no. 11 (Noviembre): 948-952. doi:10.1016/j.neurol.2008.03.019.

Park, Soo Yong, Min Ho Kong, Jung Hee Kim, y Kwan Young Song. 2011. Disseminated cysticercosis. Journal of Korean Neurosurgical Society 49, no. 3 (Marzo): 190-193. doi:10.3340/jkns.2011.49.3.190.

Tripathi, R P, A Gupta, S Gupta, S S Kumaran, S Khushu, A Dev, y Balwant. 2000. Co-existence of dual intracranial pathology clinical relevance of proton MRS. Neurology India 48, no. 4 (Diciembre): 365-369.

From:
http://www.neurocirugiacontemporanea.com/ - **Neurocirugía Contemporánea ISSN 1988-2661**

Permanent link:
http://www.neurocirugiacontemporanea.com/doku.php?id=neurocisticercosis

Last update: **2019/09/26 22:30**