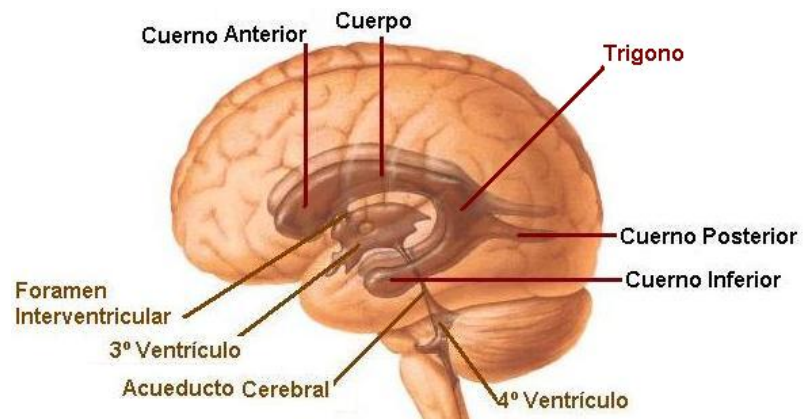


Trígono

También denominado [atrio ventricular](#)



Es una parte del [ventrículo lateral](#).

Lesiones

Las lesiones más frecuentes son en esta región son el

[Papiloma del plexo coroideo](#)

[Glioma](#)

[Meningioma](#)

Ante una lesión que ha sangrado debe considerarse una [malformación arteriovenosa](#) o un [cavernoma](#).

Tratamiento

La vía de abordaje dependerá del tamaño y dominancia del hemisferio donde se encuentre.

En este sentido, puede ser interesante en el estudio preoperatorio la realización de una RNM-funcional con paradigmas que estudien la función verbal. Dado que no es frecuente la hidrocefalia asociada y que el tamaño de la lesión suele ser grande, sólo excepcionalmente se puede realizar una resección por vía endoscópica.

Por esta misma razón, es aconsejable usar una técnica de guiado estereotático o de neuronavegación, con abordaje microquirúrgico trans-sulcal.

From:

<http://www.neurocirugiacontemporanea.com/> - **Neurocirugía Contemporánea**

Permanent link:

<http://www.neurocirugiacontemporanea.com/doku.php?id=trigono>

Last update: **2019/09/26 22:18**

