Hospital General Universitari d'Alacant

GENERALITAT VALENCIANA

CONSELLERIA DE SANITAT UNIVERSAL I SALUT PUBLICA

HEMORRAGIA INTRACEREBRAL ESPONTANEA

MIR-3 ENRIQUE LUNA MAYORGA

Servicio NEUROCIRUGIA

Hospital General Universitario de Alicante

HEMORRAGIA INTRACEREBRAL

Se define como la hemorragia en el parénquima cerebral, mientras que la hemorragia intracraneal se refiere a cualquier sangrado dentro de la bóveda craneal.

Representa 15 -30% ICTUS

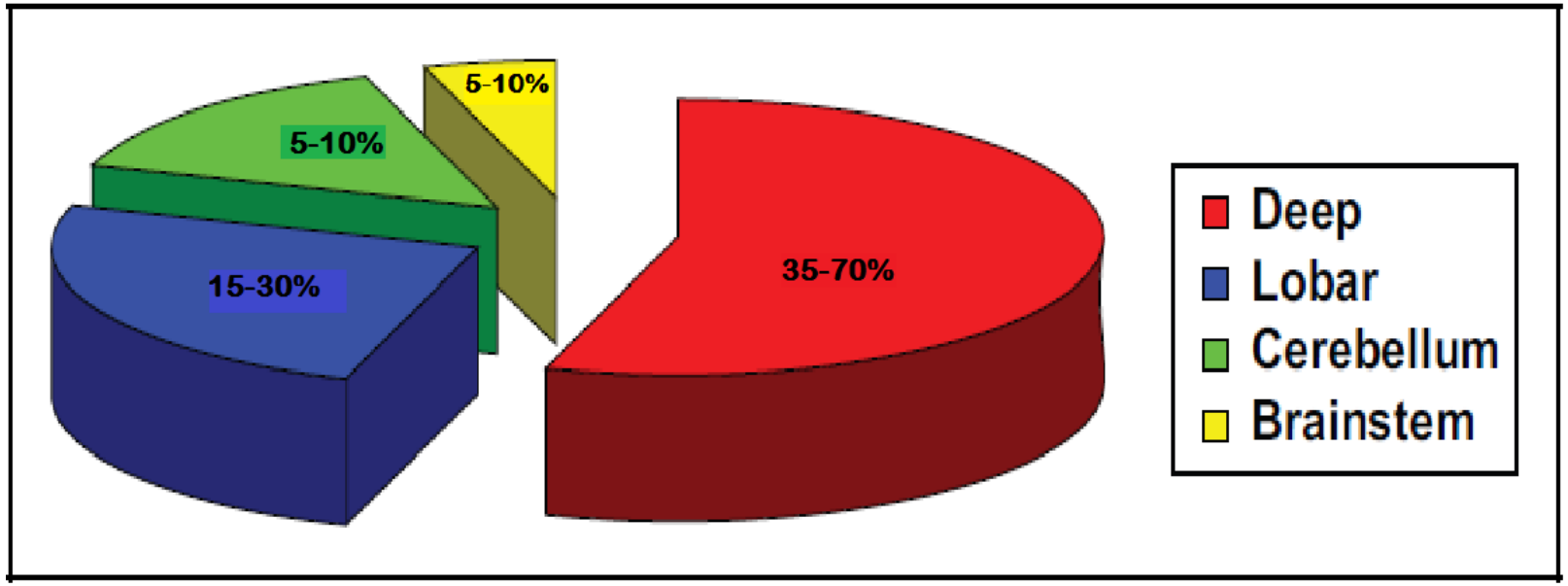

EPIDEMIOLOGIA

Incidencia

12 -15 casos / 100,000 hab.

Se dobla cada 10 años

Asiáticos riesgo alto.

Raza negra riesgo intermedio

PATOGENESIS

- **Hipertensión**
- **Angiopatía amiloide cerebral (10%)**

PRIMARIAS

- Malformaciones Vasculares *
- Infarto Hemorrágicos
- Embolismo séptico, aneurisma micótico.
- Tumores Cerebrales
- Coagulopatía, ACO, Enfermedades hepáticas)
- Infecciones del SNC
- Enf. Moya Moya
- Vasculitis
- Drogas (Cocaína, Anfetaminas, Cafeína)

SECUNDARIAS

FACTORES DE RIESGO

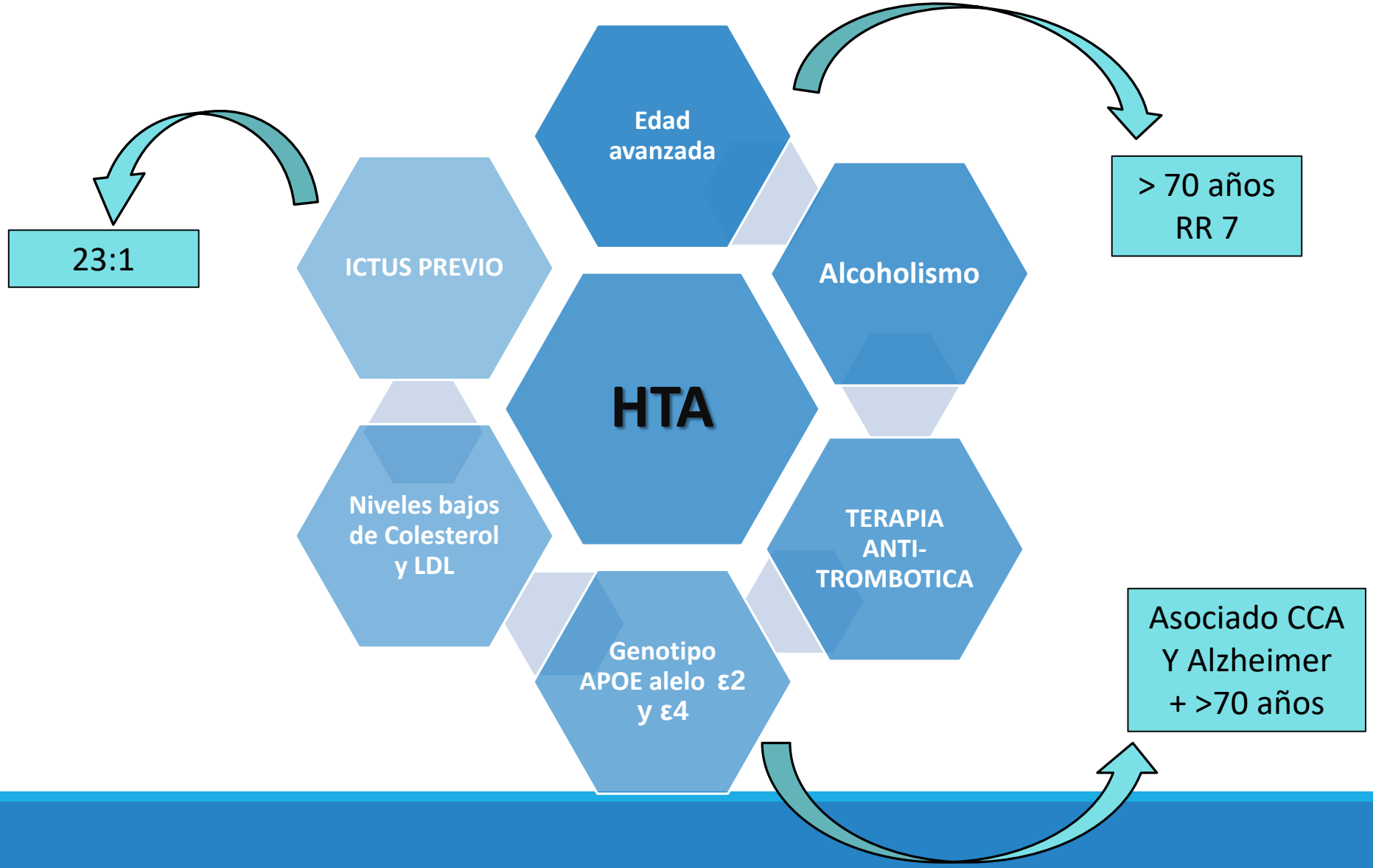

Table 32-1 Relative risk of ICH with EtOH consumption

Period prior to ICH	Amount* (g EtOH)	Relative risk
24 hours	41-120	4.6
	> 120	11.3
1 week	1-150	2.0
	151-300	4.3
	> 300	6.5

* 1 standard drink = 12 g EtOH

MECANISMO DE LESIÓN CEREBRAL

Lesión Primaria

Lesión 2ria/ Edema Peri hematoma

PPC local + Isquemia neuronal local

Activación de la cascada inflamatoria inducida por Trombina y sobreexpresión de las MMPs

LESIÓN CEREBRAL

PRESENTACIÓN CLÍNICA

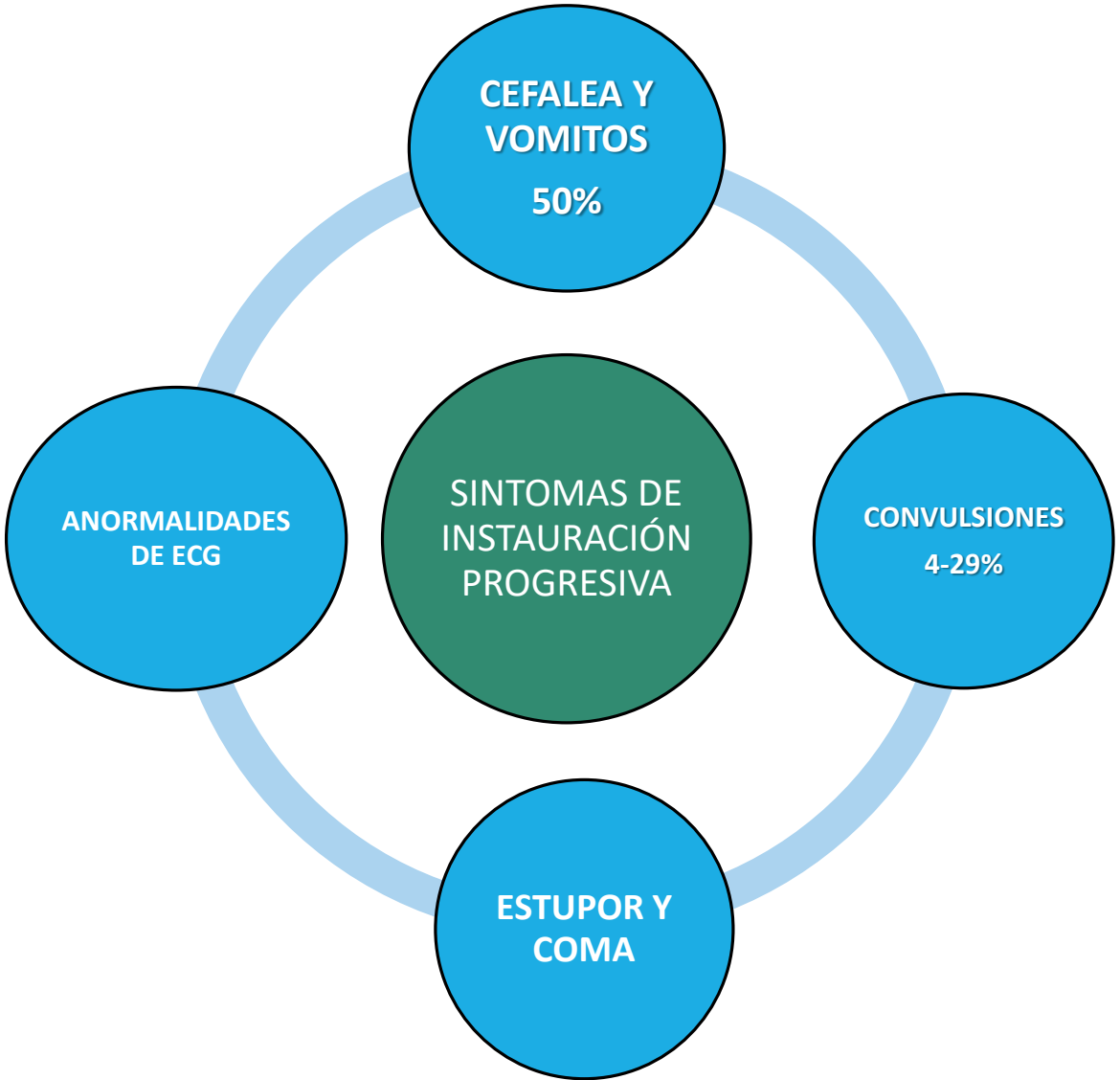

DIAGNOSTICO

TAC CRANEAL SIN CONTRASTE

- **GOLD ESTANDAR**
- ⬇ 0.75mm/dia ⬇ 2UHF/dia
- Cambios minimos 1eras dos semanas

RNM

- Dificultades técnicas
- Difícil interpretación

ICH SCORE

Feature	Finding	Points
GCS	3-4	2
	5-12	1
	13-15	0
Age	>=80	1
	<80	0
Location	Infratentorial	1
	Supratentorial	0
ICH volume	>=30cc	1
	<30cc	0
Intraventricular Blood	Yes	1
	No	0
ICH SCORE		0-6 points

ICH Score	30 Day Mortality
0	0%
1	13%
2	26%
3	72%
4	97%
5	100%
6	100%

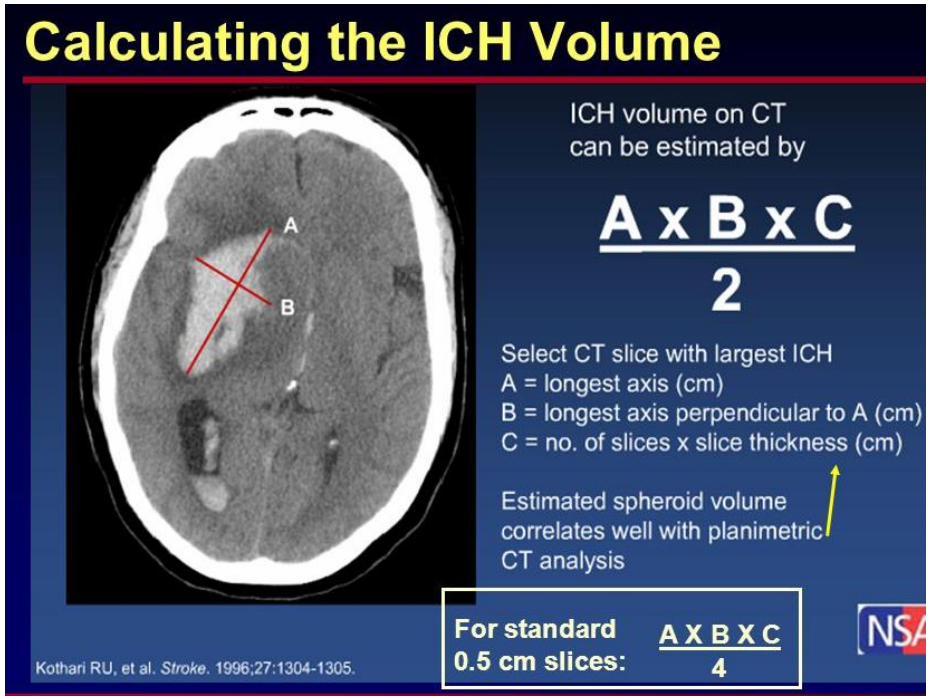

(Hemphill et al.)

Expansión

- 33-38% en las 1- 3hrs
- 16% en las 3-6hrs
- 14% en las primeras 24hrs

Factores mal pronostico

- ICH score y Volumen alto
- Expansión en las 24hrs
- Extensión intraventricular y subaracnoidea
- Deterioro neurológicos en 48hrs
- Anticoagulado 52-73%

Mortalidad

- 35-52% a los 30 días.
- 50% ocurre en 1-2 semana

Recurrencia

- 5% sobre todo en primeros 2 años.

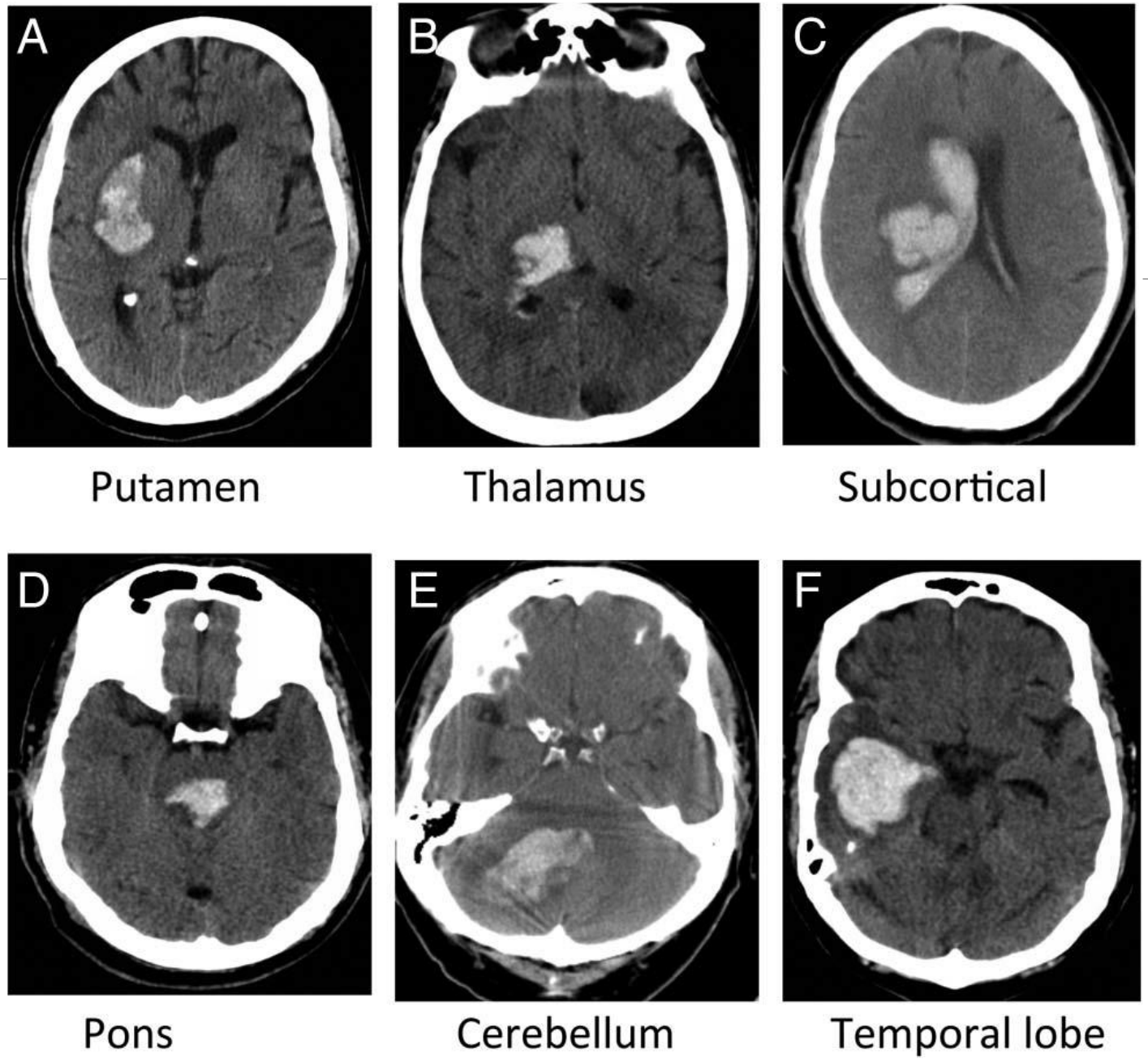
A
B
C
Putamen
Thalamus
Subcortical
D
E
F
Pons
Cerebellum
Temporal lobe

Stroke July 2015

Guidelines for the Management of Spontaneous Intracerebral Hemorrhage

A Guideline for Healthcare Professionals From the American Heart Association/American Stroke Association

The American Academy of Neurology affirms the value of this guideline as an educational tool for neurologists.

Endorsed by the American Association of Neurological Surgeons, the Congress of Neurological Surgeons, and the Neurocritical Care Society

J. Claude Hemphill III, MD, MAS, FAHA, Chair; Steven M. Greenberg, MD, PhD, Vice-Chair; Craig S. Anderson, MD, PhD; Kyra Becker, MD, FAHA; Bernard R. Bendok, MD, MS, FAHA; Mary Cushman, MD, MSc, FAHA; Gordon L. Fung, MD, MPH, PhD, FAHA; Joshua N. Goldstein, MD, PhD, FAHA; R. Loch Macdonald, MD, PhD, FRCS; Pamela H. Mitchell, RN, PhD, FAHA; Phillip A. Scott, MD, FAHA; Magdy H. Selim, MD, PhD; Daniel Woo, MD, MS; on behalf of the American Heart Association Stroke Council, Council on Cardiovascular and Stroke Nursing, and Council on Clinical Cardiology

TRATAMIENTO INICIAL

TRATAMIENTO GENERAL

- La AHA/ASA recomienda monitorización y manejo en UCI
- Manejo cuidadoso y agresivo en las primeras 24 horas post-ICH establecido
- Calcular Score pronostico al ingreso.
- Considerar LTSV

RECOMENDACIONES ESPECIFICAS

- Manejo de la fiebre y uso de antipiréticos hasta lograr normotermia.
- Glicemia 140-180 mg/dl
- Compresión neumática intermitente en prevención de TEV
- Solución Salina Normal como liquido de mantenimiento y reemplazo de fluidos. Evitar hipervolemia.
- Inicialmente NPO hasta evaluar capacidad deglución. GCS< 8 puntos intubar para disminuir riesgo aspiracion.

REVERTIR ANTICOAGULACION

- VIT K iv, Concentrado de Complejo de Protrombina Inactivado y otros Factores *(ACO)*
- Sulfato de Protamina como tratamiento Urgencia *(Heparina)*
- Remplazo de Factores o Transfusión Plaquetas *(Deficiencia Severa de FC o Trombocitopenia)*

CONVULSIONES

- - Riesgo 4,2-29%
  - Lobar
- Profilaxis Anticomicial no recomendada
- Hematomas Lobares ± Profilaxis

PRESION ARTERIAL

- PAM aumentada en algunos pacientes para ↑ PPC

(PAS<130mmHg = ↑ Riesgo Isquemia)

EMPEORA LESION NEUROLOGICA

- **INTERACT2**:

Compara objetivos de PAS≤140mmHg vrs PAS≤180mmHg

MANEJO

- PAS>200 mmHg o PAM >150 mmHg:

Reducción PA agresiva con fármacos IV infusión

-PAS >180 mmHg o PAM >130 mmHg y evidencia o sospecha de PIC elevada:

Monitorizar PIC y Reducción PA intermitente

-PAS >180 mmHg o PAM >130 mmHg y **NO** evidencia o sospecha de PIC elevada:

Reducción PA Moderada

AHA/ASA Guideline

Stroke July 2015

Guidelines for the Management of Spontaneous Intracerebral Hemorrhage

A Guideline for Healthcare Professionals From the American Heart Association/American Stroke Association

Blood Pressure	For ICH patients presenting with SBP between 150 and 220 mm Hg and without contraindication to acute BP treatment, acute lowering of SBP to 140 mm Hg is safe *(Class I; Level of Evidence A)* and can be effective for improving functional outcome *(Class IIa; Level of Evidence B)*. (Revised from the previous guideline)

PIC

- **Elevación de la cabeza a 30° respecto a la cama**

(excluido hipovolemia)

- Analgesia y Sedación

▪ Sedación para control dolor y disminuir la elevación de la PIC.

Sugerencia: Propofol, Etomidato y Mizadolam

▪ Analgésicos y Antitusivos recomendados:

Morfina y Alfentanil

- No utilizar Glucocorticoides para ↓ PIC

Monitorización Invasiva y tratamiento de PIC se debe considerar con GCS<8.

Objetivo: PPC 50-70mmHg

MEDIDAS AGRESIVAS:

- Diuréticos Osmóticos
- DVE
- Barbitúricos

Suspected ICH

↓ **Brain Attack Activation**

Single alpha page: stroke team , CT technician, and Neuro ICU charge nurse

↓ **Initial Evaluation**

- Check and secure **A**irway, **B**reathing, and **C**irculation
- Peripheral IV placement and blood draw for coag, CBC, and CMP
- Supplemental O_2 to keep O_2 sat > 92%
- Continued pulse oximetry and cardiac monitor
- Physical and neurological exam
- Non-contrast head CT: target door to CT time ≤ 20 minutes of ED arrival

↓ **CT evidence of ICH**

- Labetalol 10 mg and/or hydralazine 10 mg iv prn to keep SBP to ≤ 140 mmHg
- Start Nicardipine infusion 5-15 mg/ hr as needed
- Emergent reversal of coagulopathy (see Fig. 3).
- Mannitol 0.5-1 gm iv bolus or hypertonic saline for mass effect or herniation

↓ **Surgical Indications ?**

Yes ↓

- Neurosurgery Consult
- Ventriculostomy for severe IVH +/- hydrocephalus
- Craniotomy for large cerebellar or temporal ICH

→

No ↓

- Admit to Neuro ICU
- ICH order set

TRATAMIENTO QUIRÚRGICO

- Las indicación acerca del manejo quirúrgico continua siendo un tema controvertido.

- La cirugía disminuye la morbilidad por resangrado, edema o necrosis secundaria al efecto de masa por el hematoma (no demostrado), pero pocas veces produce mejoría neurológica.

- La decisión de operar debe ser individualizada basándose en el estado neurológico del paciente, tamaño y localización del hematoma, edad, preferencias del paciente(voluntad anticipada) y familia.

NO QUIRÚRGICOS

- Lesiones poco sintomáticas: GCS ≥ 13pts.

- Situaciones con poca probabilidad de buen resultados:
  - ICH con puntuación Alta
  - Hemorragia masiva
  - Condición neurológica pobre: estado comatoso con posturas de decorticación o descerebración (GCS≤5) , perdida de las funciones del tronco.
  - Edad >75 años

- Coagulopatía severas u otra condición medica severa subyacente.

- Hemorragia Talamico o en Ganglios de la base Putamen???

TRATAMIENTO QUIRÚRGICO

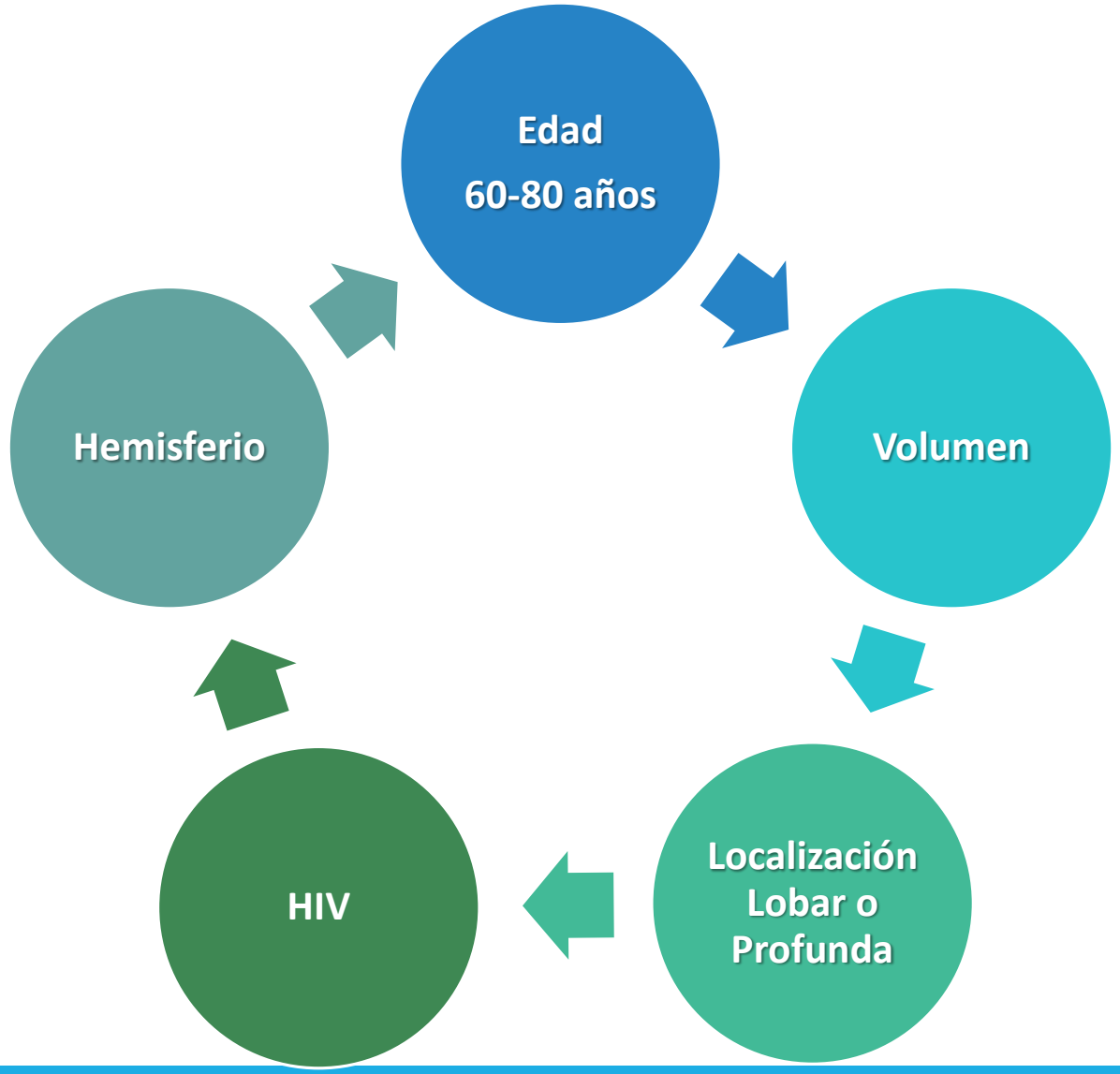

TRATAMIENTO QUIRÚRGICO

Cirugía en Hematomas con volumen medio (10-30cc) es más apropiado que en las siguientes situaciones:

- Coagulo Pequeños(<10cc): el efecto de masa + edema usualmente no es tan significativo para requerir cirugía
- Coágulos Grandes (>30cc): asociado pobres resultados.
- Hemorragia Masiva >65cc con GCS≤8 ---------- 91% mortalidad a los 30 días.
- Hemorragia Masiva >85cc (el volumen de una esfera con un diámetro de 5.5cm): ningún paciente sobrevive.

TRATAMIENTO QUIRÚRGICO

- Pacientes con GCS 14-15 o hematomas < 3 cm de diámetro no deben ser intervenidos.

- Pacientes con GCS 6-13 y hematomas > 3 cm de diámetro pueden verse beneficiados de la evacuación quirúrgica de los hematomas lobares y putaminales.

- En pacientes con GCS<5-6 resulta muy difícil establecer una base para la indicación quirúrgica.

Guidelines for the Management of Spontaneous Intracerebral Hemorrhage

A Guideline for Healthcare Professionals From the American Heart Association/American Stroke Association

- Para la mayoría de los pacientes con ICH supratentorial, la utilidad de la cirugía no está bien establecida (Clase IIb, Nivel de Evidencia A).

- Una política de evacuación temprana del hematoma no es claramente beneficiosa en comparación con la evacuación del hematoma cuando los pacientes se deterioran (Clase IIb, Nivel de Evidencia A).

- La evacuación hematoma supratentorial en pacientes en deterioro puede considerarse una medida de salvamento (Clase IIb, Nivel de Evidencia C).

- Craniectomía descompresiva con o sin evacuación del hematoma podría reducir la mortalidad de los pacientes con ICH supratentorial que están en coma, tienen hematomas grandes con desplazamiento de la línea media, o tienen ICP refractarios a las medidas médicas (Clase IIb, Nivel de Evidencia C).

- La eficacia de la evacuación del coágulo mínimamente invasiva con aspiración estereostática o endoscópica con o sin uso trombolítico es incierta (Clase IIb, Nivel de Evidencia B).

Health Technol Assess. 2015 Sep;19(70):1-138. doi: 10.3310/hta19700.

Surgical Trial In Traumatic intraCerebral Haemorrhage (STITCH): a randomised controlled trial of Early Surgery compared with Initial Conservative Treatment.

Gregson BA[1], Rowan EN[1], Francis R[1], McNamee P[2], Boyers D[2], Mitchell P[1], McColl E[3], Chambers IR[4], Unterberg A[5], Mendelow AD[1]; STITCH(TRAUMA) investigators.

Lancet 2013; 382: 397–408

Early surgery versus initial conservative treatment in patients with spontaneous supratentorial lobar intracerebral haematomas (STICH II): a randomised trial

A David Mendelow, Barbara A Gregson, Elise N Rowan, Gordon D Murray, Anil Gholkar, Patrick M Mitchell, for the STICH II Investigators

Lancet. 2017 Jan 9. pii: S0140-6736(16)32410-2. doi: 10.1016/S0140-6736(16)32410-2. [Epub ahead of print]

Thrombolytic removal of intraventricular haemorrhage in treatment of severe stroke: results of the randomised, multicentre, multiregion, placebo-controlled CLEAR III trial.

Hanley DF[1], Lane K[2], McBee N[2], Ziai W[2], Tuhrim S[3], Lees KR[4], Dawson J[4], Gandhi D[5], Ullman N[2], Mould WA[2], Mayo SW[6], Mendelow AD[7], Gregson B[7], Butcher K[8], Vespa P[9], Wright DW[10], Kase CS[11], Carhuapoma JR[2], Keyl PM[2], Diener-West M[12], Muschelli J[12], Betz JF[12], Thompson CB[12], Sugar EA[12], Yenokyan G[12], Janis S[13], John S[14], Harnof S[15], Lopez GA[16], Aldrich EF[5], Harrigan MR[17], Ansari S[18], Jallo J[19], Caron JL[20], LeDoux D[21], Adeoye O[22], Zuccarello M[22], Adams HP Jr[23], Rosenblum M[12], Thompson RE[12], Awad IA[24]; CLEAR III Investigators.

HEMORRAGIA DE FOSA POSTERIOR

Hemorragia Fosa Posterior

HEMORRAGIA CEREBELO

* 6ª y 8ª década/ ♂

*** Causas:**

- 70% HTA crónica
- Trastornos Coagulación
- MAV
- Tumores

*** Localización:** Núcleos Dentados (aa cerebeloso sup), raro extensión Tronco.

***Mortalidad:** 18-58%.
60-80% Supervivientes buena recuperación funcional

Mortalidad es similar a ICH Supratentoriales y mejor pronóstico funcional

Hemorragia Fosa Posterior

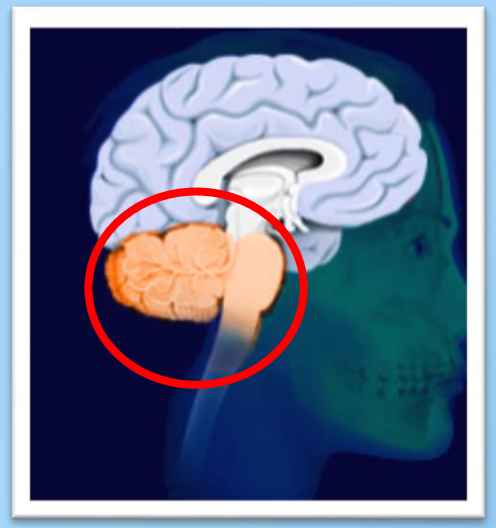

HEMORRAGIA CEREBELO

***Factores influyen evolución:**

- Grado Clínico
- Volumen del Hematoma
- Hidrocefalia

***Presentación Clinica** →

-Inicio brusco y progresivo

- Cefalea
- Mareos y vómitos
- Inestabilidad
- ±Disminución estado conciencia
- Cuadro Cerebeloso

-1/3 debutan coma y es posible deterioro brusco conciencia pacientes consientes

***Depende:**

- Grado de Compresión Fosa Posterior
- Hidrocefalia
- Infarto cerebelo subyacente hematoma
- Infarto 2° Tronco

Tratamiento de Hemorragias Cerebolosas

GCS ≥ 14 pts. y Hematoma <4cm
Tratamiento conservador

GCS ≤ 13 pts. o Hematoma ≥ 4cm:
Evacuación Quirúrgica

Ausencia de reflejos de tronco y cuadriplejia flácida
NO UCI.

Hidrocefalia
+/- DVE

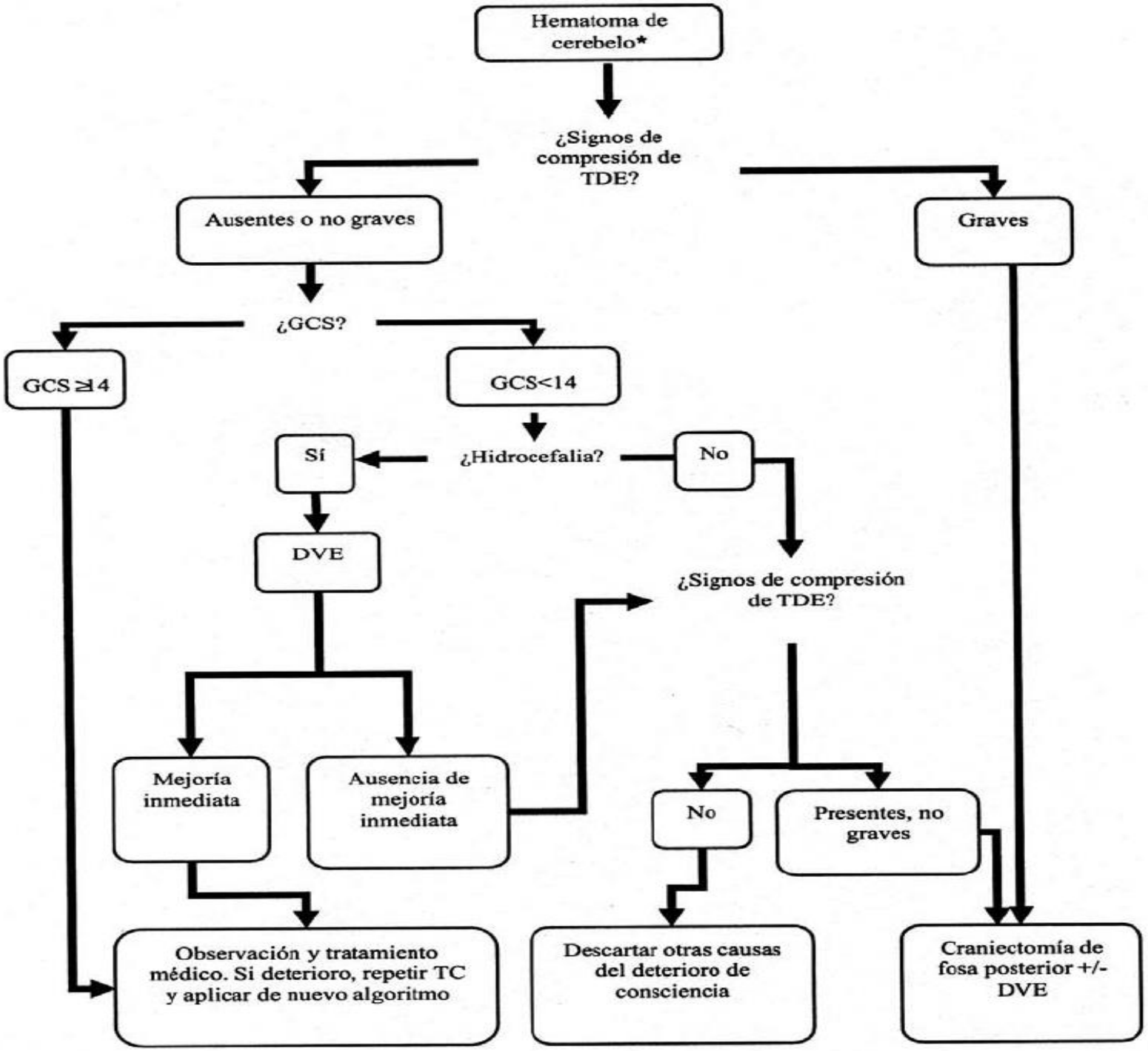
Hematoma de cerebelo*
¿Signos de compresión de TDE?
Ausentes o no graves
Graves
¿GCS?
GCS ≥14
GCS<14
¿Hidrocefalia?
Sí
No
DVE
¿Signos de compresión de TDE?
Mejoría inmediata
Ausencia de mejoría inmediata
No
Presentes, no graves
Observación y tratamiento médico. Si deterioro, repetir TC y aplicar de nuevo algoritmo
Descartar otras causas del deterioro de consciencia
Craniectomía de fosa posterior +/- DVE

Guidelines for the Management of Spontaneous Intracerebral Hemorrhage

A Guideline for Healthcare Professionals From the American Heart Association/American Stroke Association

Patients with cerebellar hemorrhage who are deteriorating neurologically or who have brainstem compression and/or hydrocephalus from ventricular obstruction should undergo surgical removal of the hemorrhage as soon as possible *(Class I; Level of Evidence B)*. Initial treatment of these patients with ventricular drainage rather than surgical evacuation is not recommended *(Class III; Level of Evidence C)*.
(Unchanged from the previous guideline)

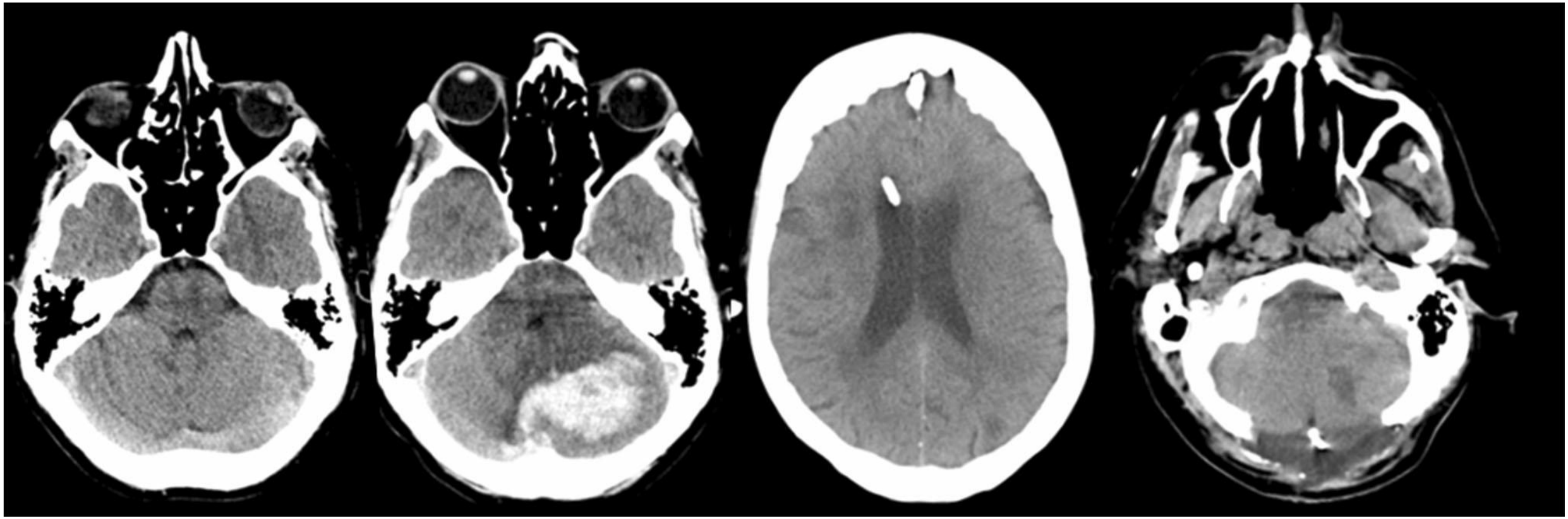

BIBLIOGRAFIA

1. Pérez-Núñez a., Lagares a., Pascual B, Rivas JJ, Alday R, González P, et al. Tratamiento quirúrgico de la hemorragia intracerebral espontánea. Parte I: Hemorragia supratentorial. Neurocirugia [Internet]. 2008;19(1):12–24.
2. Pérez-Núñez a., Alday R, Rivas JJ, Lagares a., Gómez P a., Alén JF, et al. Tratamiento quirúrgico de la hemorragia intracerebral espontánea. Parte II: Hemorragia infratentorial. Neurocirugia [Internet]. 2008;19(2):101–12.
3. Aguilar MI, Brott TG. Update in intracerebral hemorrhage. The Neurohospitalist [Internet]. 2011;1(3):148–59.
4. Ziai WC, Tuhrim S, Lane K, Mcbee N, Lees K, Dawson J, et al. A multicenter, randomized, double-blinded, placebo-controlled phase III study of Clot Lysis Evaluation of Accelerated Resolution of Intraventricular Hemorrhage (CLEAR III). Int J Stroke. 2014;9(4):536–42. 5.
5. Hemphill JC, Greenberg SM, Anderson CS, Becker K, Bendok BR, Cushman M, et al. Guidelines for the Management of Spontaneous Intracerebral Hemorrhage: A Guideline for Healthcare Professionals from the American Heart Association/American Stroke Association. Vol. 46, Stroke. 2015. 2032-2060 p.
6. Ross SA, Ch M, Hille PT Van, Marks P V. Management of Spontaneous Cerebellar Hematomas : Neurosurgery. 2001;49(6).

BIBLIOGRAFIA

7. Steiner T, Al-Shahi Salman R, Beer R, Christensen H, Cordonnier C, Csiba L, et al. European Stroke Organisation (ESO) guidelines for the management of spontaneous intracerebral hemorrhage. Int J Stroke. 2014;9(7):840–55.
8. Luney MS, English SW, Longworth A, Simpson J, Gudibande S, Matta B, et al. Acute Posterior Cranial Fossa Hemorrhage???Is Surgical Decompression Better than Expectant Medical Management? Neurocrit Care. 2016;1–6.
10. Muir KW. STICH 2: Does decompression have a role in superficial intracerebral hematoma? Int J Stroke. 2013;8(7):540–1.
11. Mendelow AD, Gregson BA, Rowan EN, Murray GD, Gholkar A, Mitchell PM. Early surgery versus initial conservative treatment in patients with spontaneous supratentorial lobar intracerebral haematomas (STICH II): A randomised trial. Lancet [Internet]. 2013;382(9890):397–408
12. Dastur CK, Yu W. Current management of spontaneous intracerebral haemorrhage. Bmj. 2017;2(1):21–9. Available from: http://svn.bmj.com/cgi/doi/10.1136/svn-2016-000047